Anatomia Musculatura da Mímica

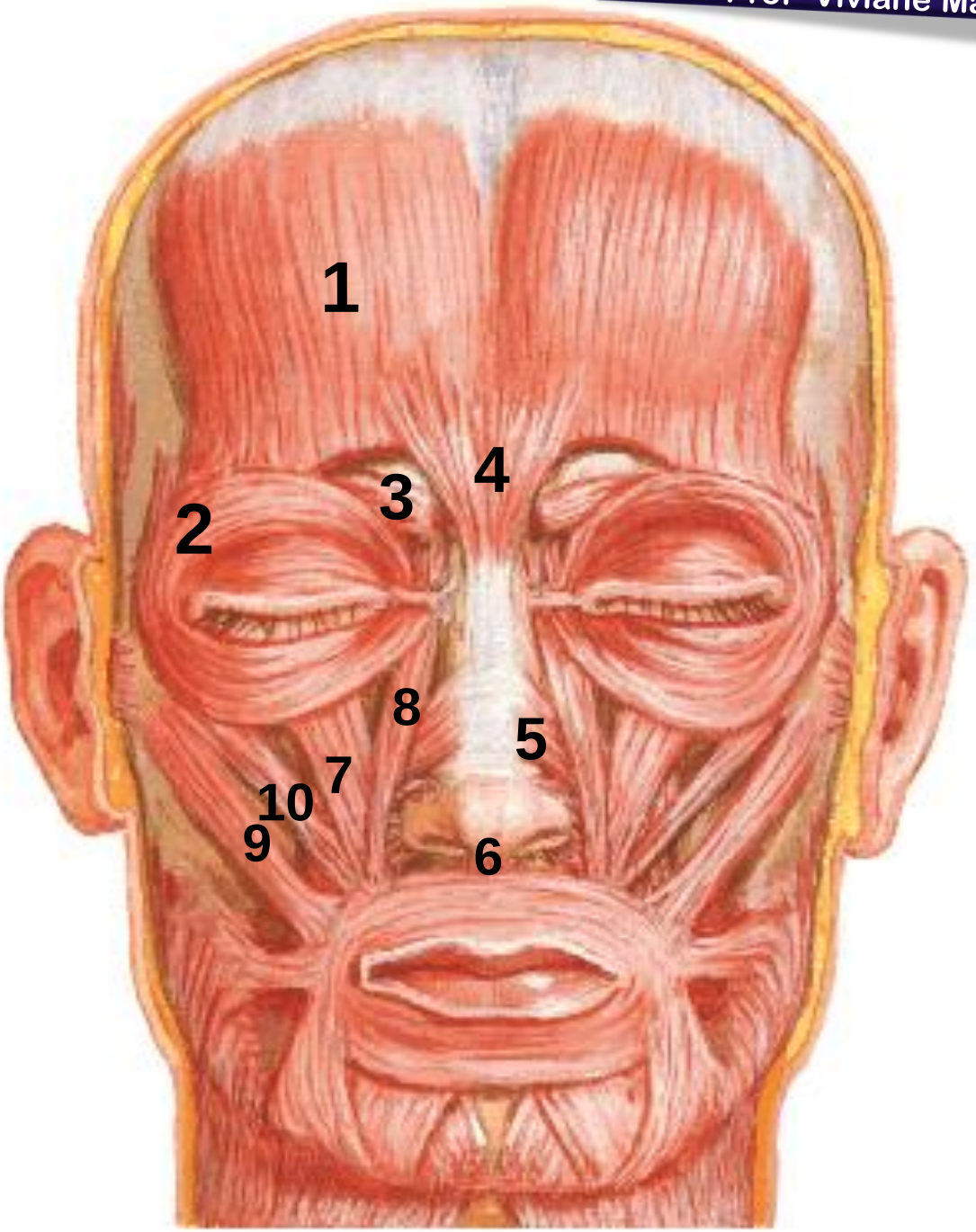
1
2
3
4
5
6
7
8
9
10

1 - Músculo Occipitofrontal
Ventre Frontal
Ação: movimenta o escalpo, eleva as sombrancelhas.

2 - Músculo Orbicular do Olho
Ação: fecha as pálpebras

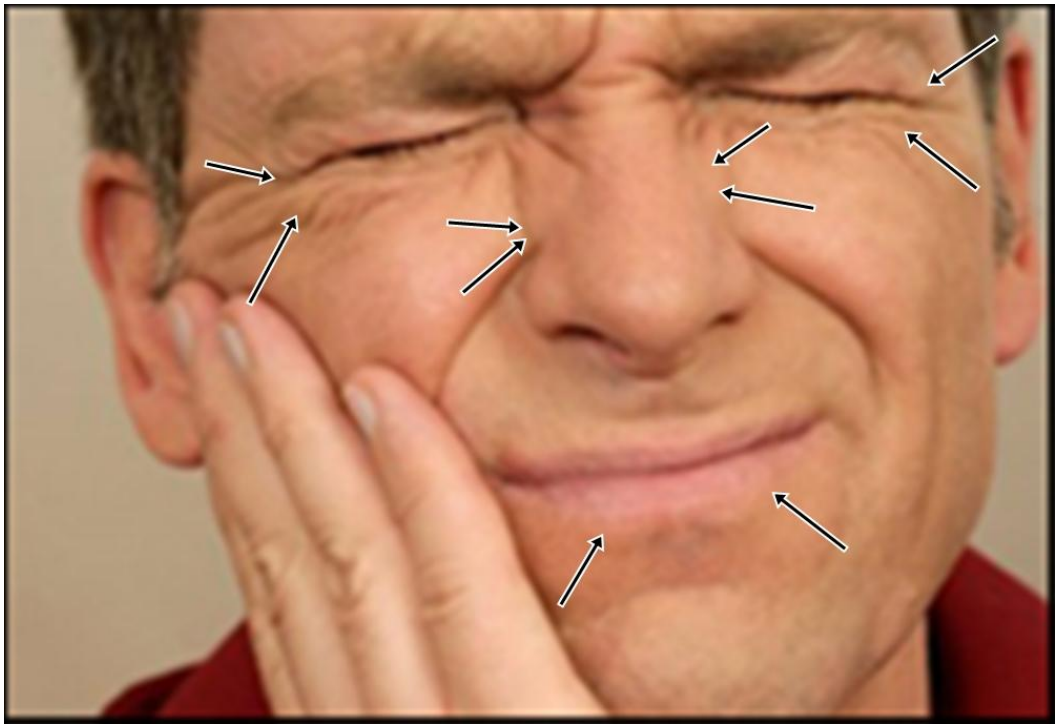

3 - Músculo Corrugador do Supercílio
Ação: deprime o supercílio
4 - Músculo Prócero

1 - Músculo Occipitofrontal

Ventre Frontal

Ação: movimenta o escalpo, eleva as sombrancelhas.

2 - Músculo Orbicular do Olho

Ação: fecha as pálpebras

3 - Músculo Corrugador do Supercílio

Ação: deprime o supercílio

4 - Músculo Prócero

Ação: deprime a pele da fronte

5 - Músculo Nasal

Ação: movimenta o nariz, dilatação das narinas.

6 - Músculo Depressor do Septo Nasal

Ação: deprime o septo nasal

7 - Músculo Levantador do Lábio Superior

Ação: levanta o lábio superior

8 - Músculo Levantador do Lábio Superior e da Asa do Nariz

Ação: levanta o lábio superior e a asa do nariz

9 - Músculo Zigomático Maior

“sorriso franco”

10 - Músculo Zigomático Menor

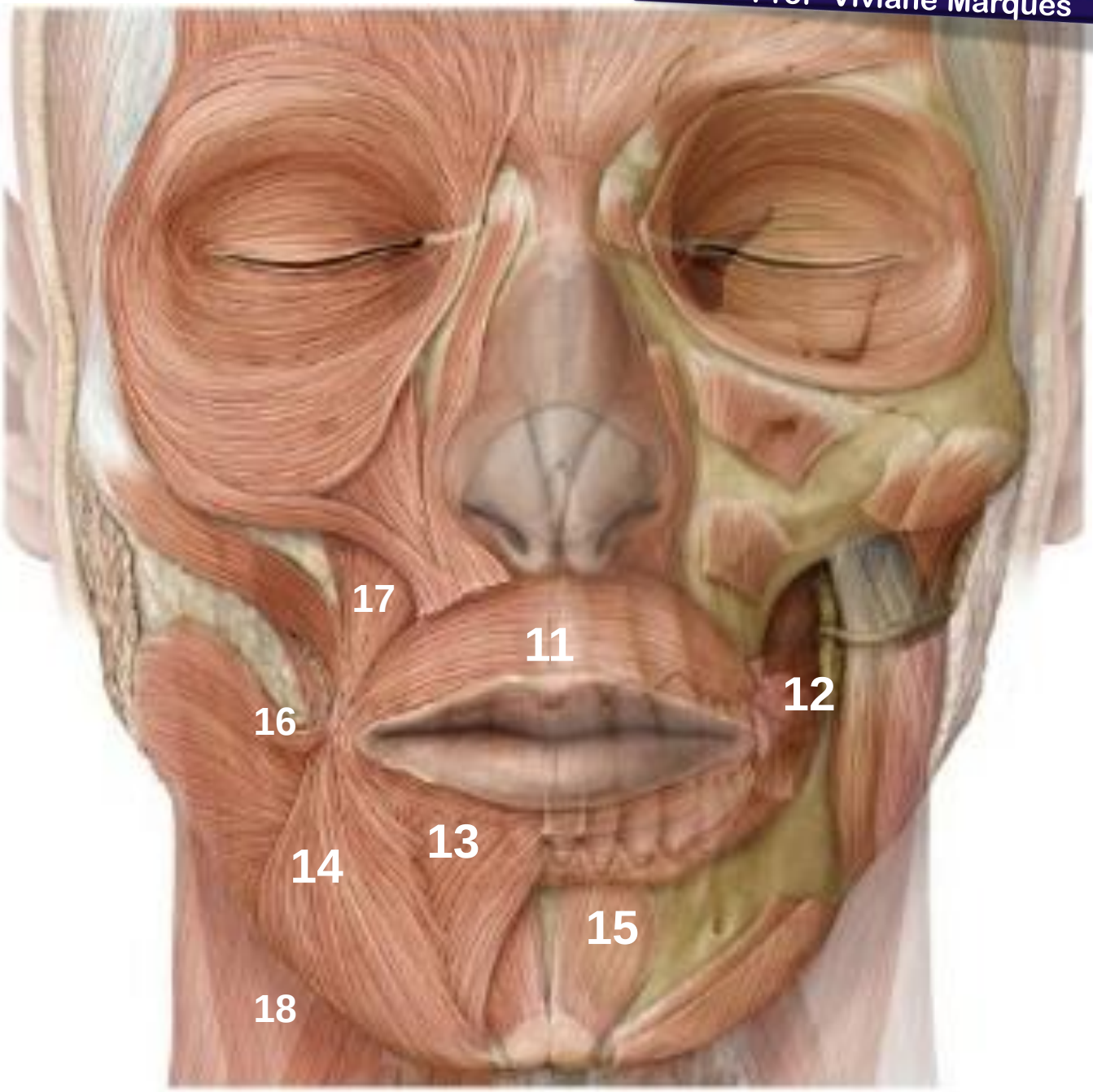
17
11
12
16
13
14
15
18

11 - Músculo Orbicular da Boca

12 - Músculo Bucinador

13 - Músculo Depressor do Lábio Inferior

Ação: deprime o lábio inferior lateralmente, na mastigação e pode auxiliar sua eversão.

14 - Músculo Depressor do Ângulo da Boca

Ação: deprime o ângulo da boca, lateralmente na abertura da boca.

15 - Músculo Mentual

Ação: eleva a pele, o sulco mentolabial e a base do lábio inferior, auxiliando sua protrusão, eversão, como no beber, no falar e também no expressar dúvida ou desdém.

16 - Músculo Risório

Ação: movimenta os lábios lateralmente em um “sorriso sem graça” “sorriso da Monalisa”

17 - Músculo Levantador do Ângulo da Boca

Ação: eleva o ângulo da boca, mostrando os dentes no sorriso e contribui para a profundidade e o contornos do sulco nasolabial.

18 - Músculo Platisma

Ação: estica a pele do pescoço

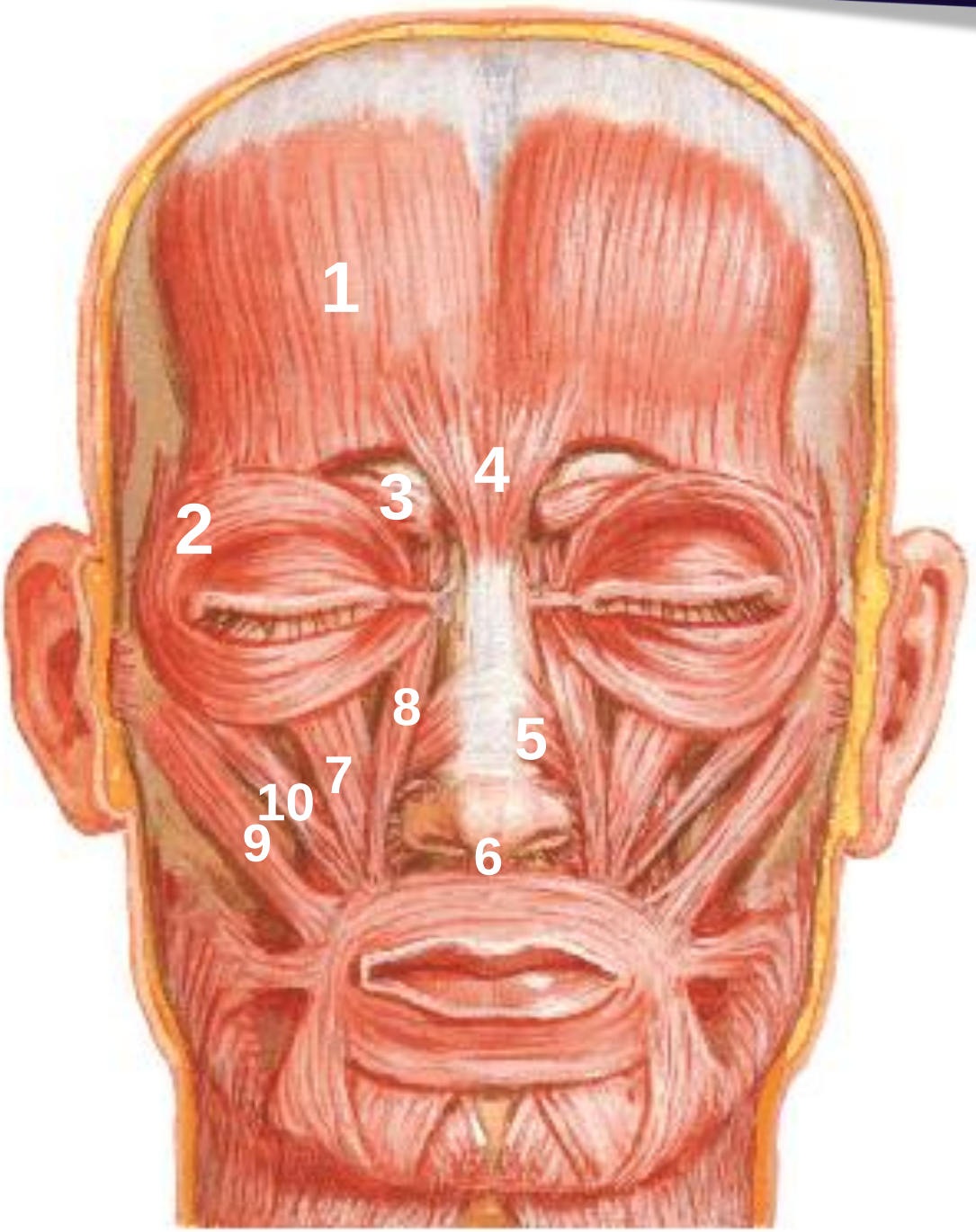
1
2
3
4
5
6
7
8
9
10

1 - Músculo occipitofrontal

Ventre frontal

inserção proximal: pele da fronte

Ventre occipital

inserção proximal: linha nucal suprema

inserção distal comum: aponeurose epicrâniana ou gálea aponeurótica

função: movimenta o escalpo

inervação: nervo facial

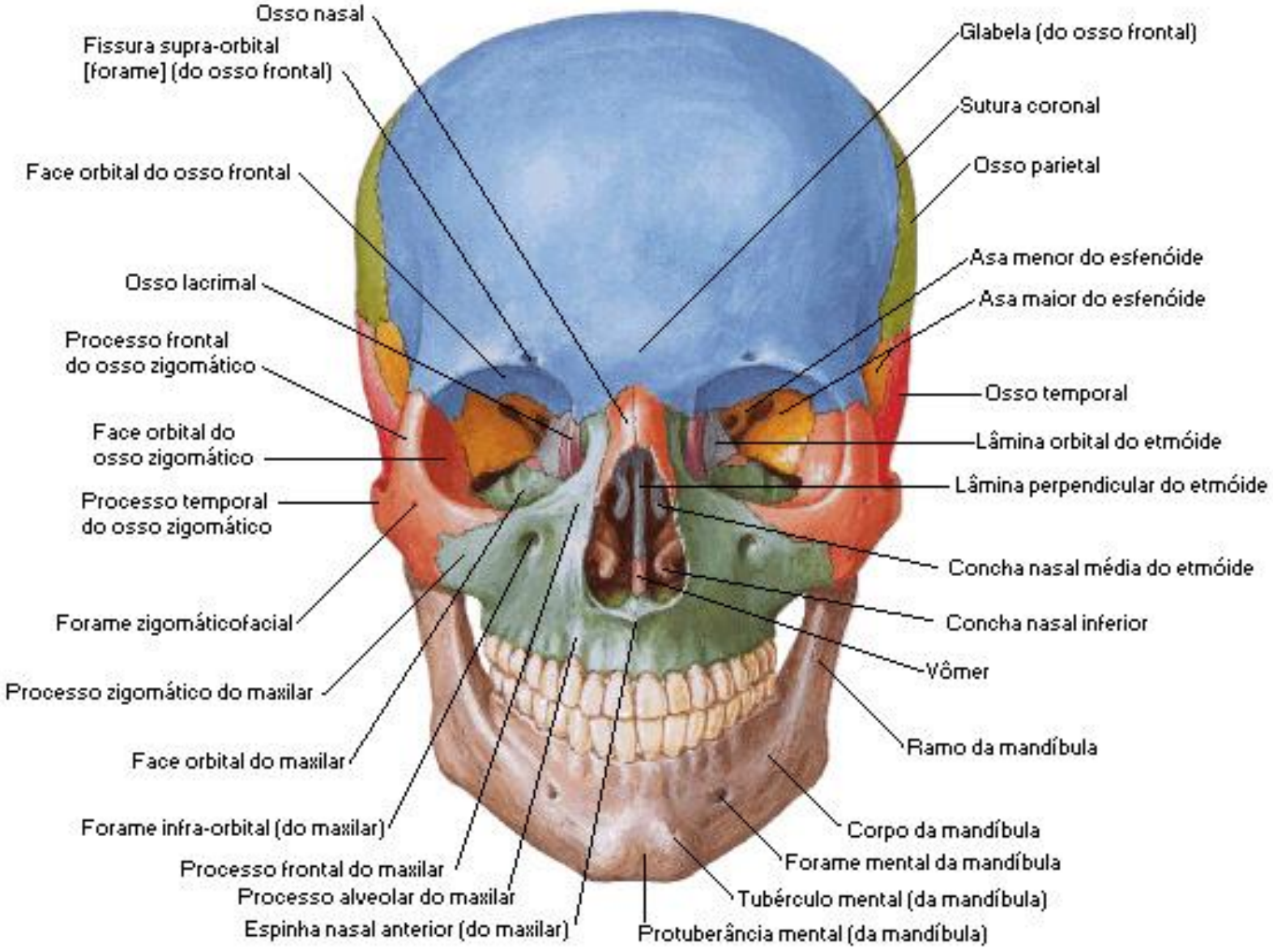
Osso nasal
Fissura supra-orbital [forame] (do osso frontal)
Face orbital do osso frontal
Osso lacrimal
Processo frontal do osso zigomático
Face orbital do osso zigomático
Processo temporal do osso zigomático
Forame zigomáticofacial
Processo zigomático do maxilar
Face orbital do maxilar
Forame infra-orbital (do maxilar)
Processo frontal do maxilar
Processo alveolar do maxilar
Espinha nasal anterior (do maxilar)
Glabela (do osso frontal)
Sutura coronal
Osso parietal
Asa menor do esfenóide
Asa maior do esfenóide
Osso temporal
Lâmina orbital do etmóide
Lâmina perpendicular do etmóide
Concha nasal média do etmóide
Concha nasal inferior
Vômer
Ramo da mandíbula
Corpo da mandíbula
Forame mental da mandíbula
Tubérculo mental (da mandíbula)
Protuberância mental (da mandíbula)

1
2

Músculos da Expressão Facial

Vista Lateral

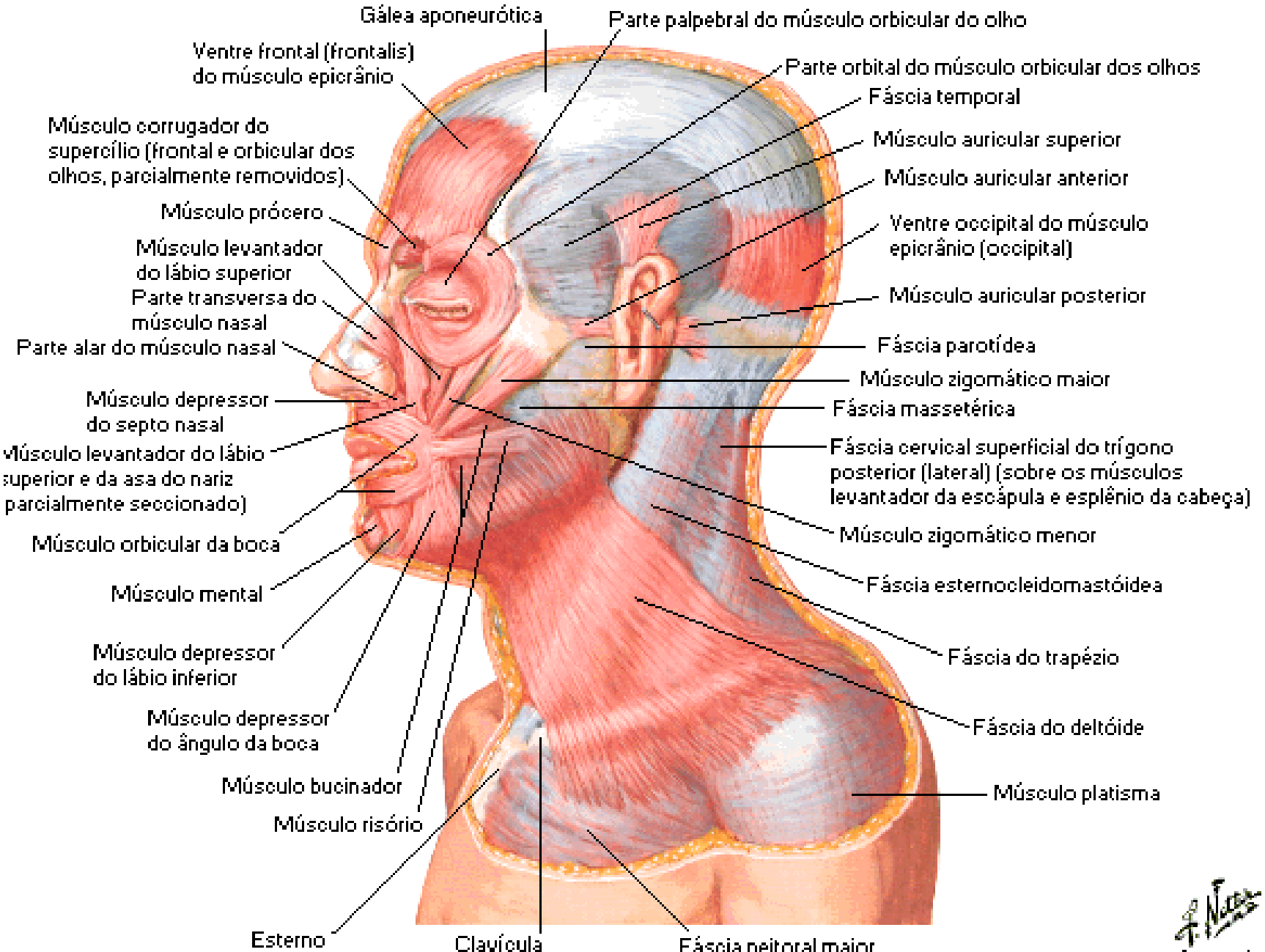

2 - Músculo orbicular do olho

Parte palpebral

inserção proximal: osso nasal

Parte orbital

inserção proximal: osso maxilar

Parte lacrimal

inserção proximal: osso lacrimal

inserção distal: ligamento palpebral lateral

função: fecha as pálpebras

inervação: nervo facial

3 - Músculo corrugador do supercílio

inserção proximal: parte nasal do osso frontal

inserção distal: terço médio da pele do supercílio

função: deprime o supercílio

inervação: nervo facial

4 - Músculo prócero

inserção proximal: osso nasal

inserção distal: pele da glabela

função: deprime a pele da fronte

inervação: nervo facial

5 - Músculo nasal

inserção proximal: pele facial

inserção distal: asa do nariz

função: movimenta o nariz

inervação: nervo facial

6 - Músculo depressor do septo nasal

inserção proximal: pele facial

inserção distal: cartilagem do septo nasal

função: deprime o septo nasal

inervação: nervo facial

7 - Músculo levantador do lábio superior

inserção proximal: margem infra-orbital

inserção distal: lábio superior

função: levanta o lábio superior

inervação: nervo facial

8 - Músculo levantador do lábio superior e da asa do nariz

inserção proximal: processo frontal da maxila

inserção distal: asa do nariz e lábio superior

função: levanta o lábio superior e a asa do nariz

inervação: nervo facial

9 - Músculo zigomático maior

inserção proximal: osso zigomático

inserção distal: lábio superior

função: movimenta o lábio superior

“sorriso franco”

inervação: nervo facial

10 - Músculo zigomático menor

inserção proximal: osso zigomático

inserção distal: lábio superior

função: movimenta o lábio superior

inervação: nervo facial

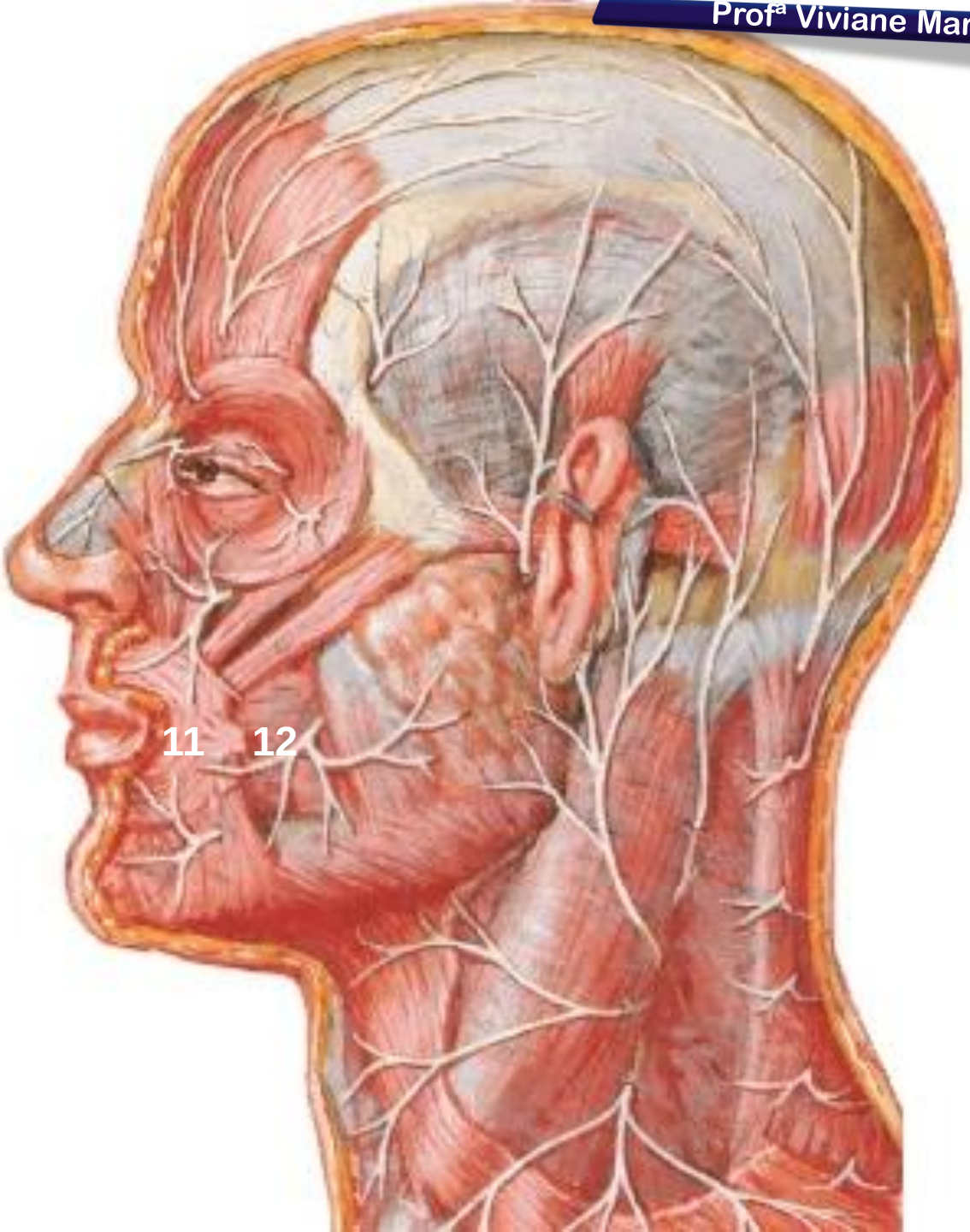
11
12

11 - Músculo orbicular da boca

Parte marginal e labial

inserção proximal: laterais do ângulo da boca

inserção distal: componente principal dos lábios

função: movimenta os lábios (próximo slide)

inervação: nervo facial

12 - Músculo bucinador

inserção proximal: proc. alveolar da maxila e da mandíbula

inserção distal: ângulo da boca

função: mantém constante a forma da bochecha

inervação: nervo facial

Função:

O conjunto muscular bucinador- orbicular forma o elemento contrátil ativo para lábios e bochecha. O m. bucinador medialmente se funde com o m.orbicular da boca que forma um esfíncter elíptico em torno dos lábios. A contração leve do orbicular da boca aproxima os lábios, e a total cerra-os fortemente, comprimindo um com o outro. Os bucinadores comprimem as bochechas contra as maxilas e mandíbulas para manter os alimentos entre os dentes e a língua, na mastigação. Importante para a limpeza da cavidade oral, e importante para assoviar e soprar.

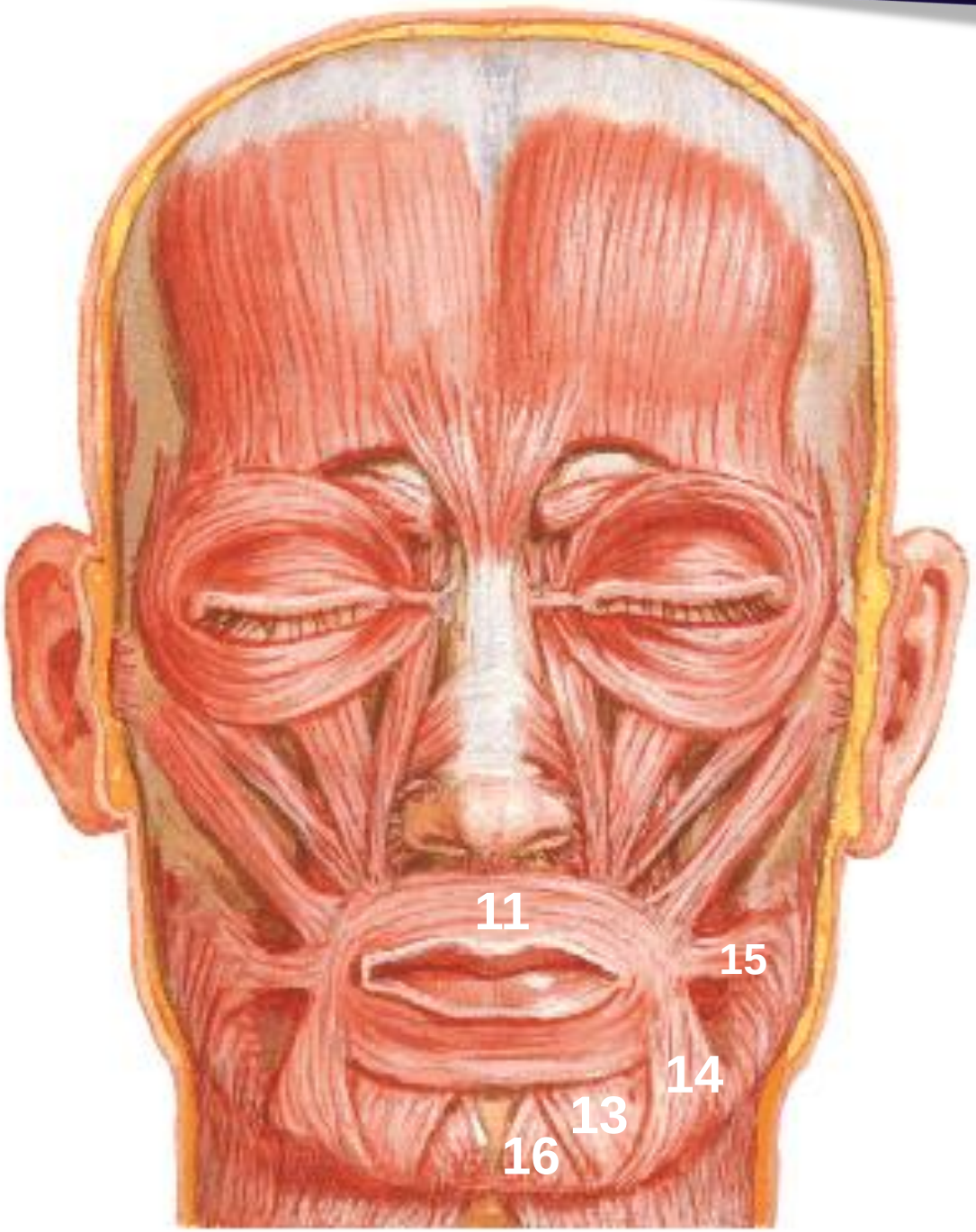
11
15
14
13
16

13 - Músculo depressor do lábio inferior

inserção proximal: base da mandíbula

inserção distal: lábio inferior

função: deprime o lábio inferior

inervação: nervo facial

14 - Músculo depressor do ângulo da boca

inserção proximal: base da mandíbula

inserção distal: ângulo da boca

função: deprime o ângulo da boca

inervação: nervo facial

15 - Músculo risório

i. proximal: fáscia parotideomassetérica

inserção distal: ângulo da boca

função: movimenta os lábios lateralmente em um “sorriso sem graça” “sorriso da Monalisa”

inervação: nervo facial

16 - Músculo mentual

inserção proximal: eminências alveolares

inserção distal: pele do mento

função: faz protusão do lábio inferior, eleva a pele

inervação: nervo facial

17 - Músculo levantador do ângulo da boca

inserção proximal: fossa canina da maxila

inserção distal: ângulo da boca

função: levanta o ângulo da boca

inervação: nervo facial

18 - Músculo platisma

inserção proximal: pele por baixo da clavícula

inserção distal: base da mandíbula

função: estica a pele do pescoço

inervação: nervo facial

19 - Músculo auricular anterior

função: movimenta a orelha

inervação: nervo facial

20 - Músculo auricular superior

função: movimenta a orelha

inervação: nervo facial

21- Músculo auricular posterior

função: movimenta a orelha

inervação: nervo facial

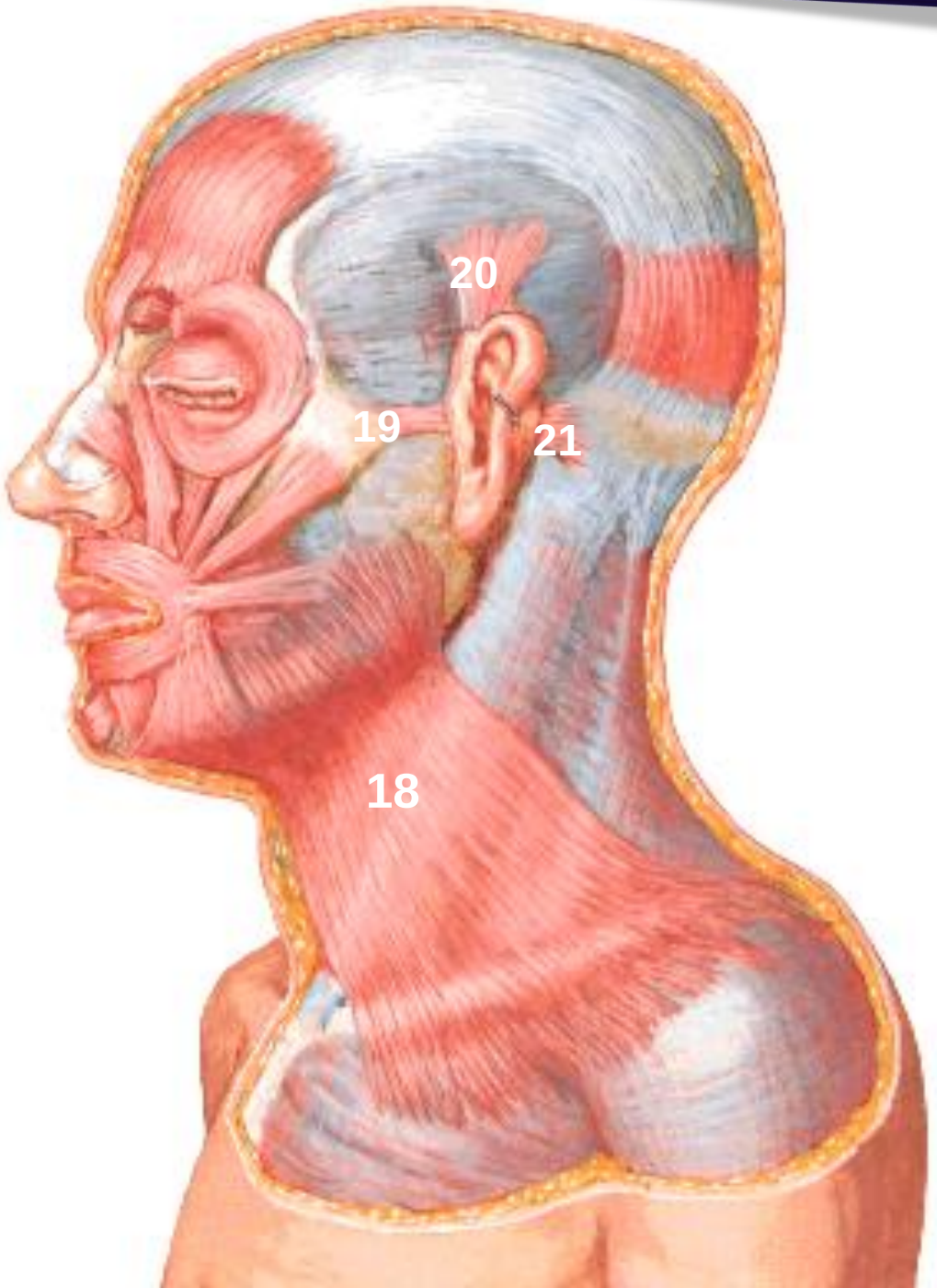
20
19
21
18

Embora ninguém possa voltar atrás e fazer um novo começo,
Qualquer Um pode Começar agora e fazer um Novo Fim.

Bom estudo!

Bibliografia indicada

- FRANK H. NETTER, MD **- Netter Atlas de Anatomia Humana .** Editora Elsevier.
- GRAY, Donald J. **Gray Anatomia.** 37ª Ed.; Rio de Janeiro: Guanabara Koogan, v.1 e 2, 1995.