



Distúrbios de memória e de linguagem

M.Sc. Prof.ª Viviane Marques

Fonoaudióloga, Neurofisiologista e Mestre em Fonoaudiologia

Coordenadora da Pós-graduação em Fonoaudiologia Hospitalar

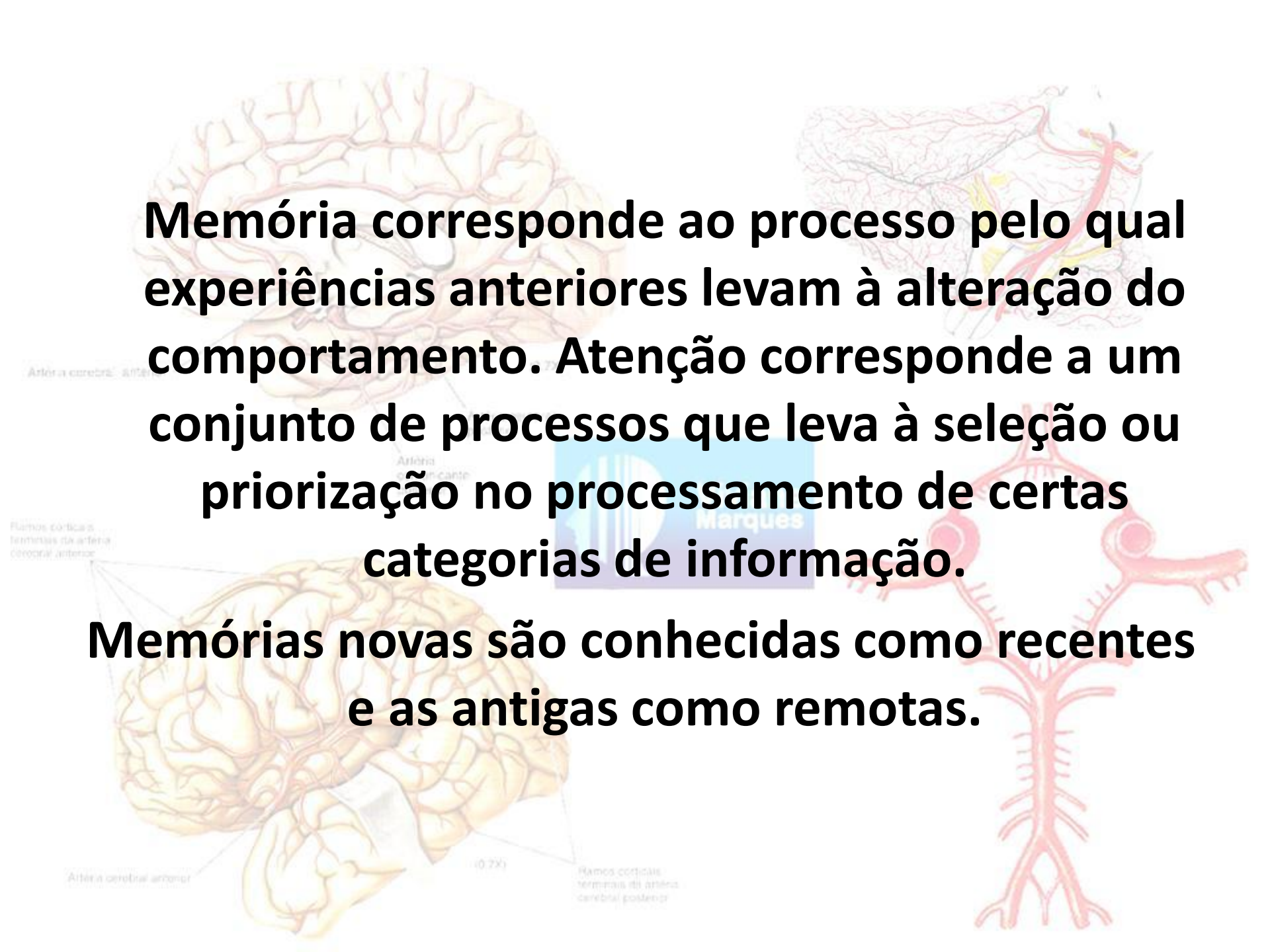
Chefe da Equipe de Fonoaudiologia do Hospital Espanhol

Tutora da Residência de Fonoaudiologia do Hospital Universitário Gafreé Guinle

Chefe da Empresa de FONOVIM Fonoaudiologia Neurológica LTDA

Presidente do Projeto Terceira Idade Saudável

<http://www.vivianemarques.com.br>

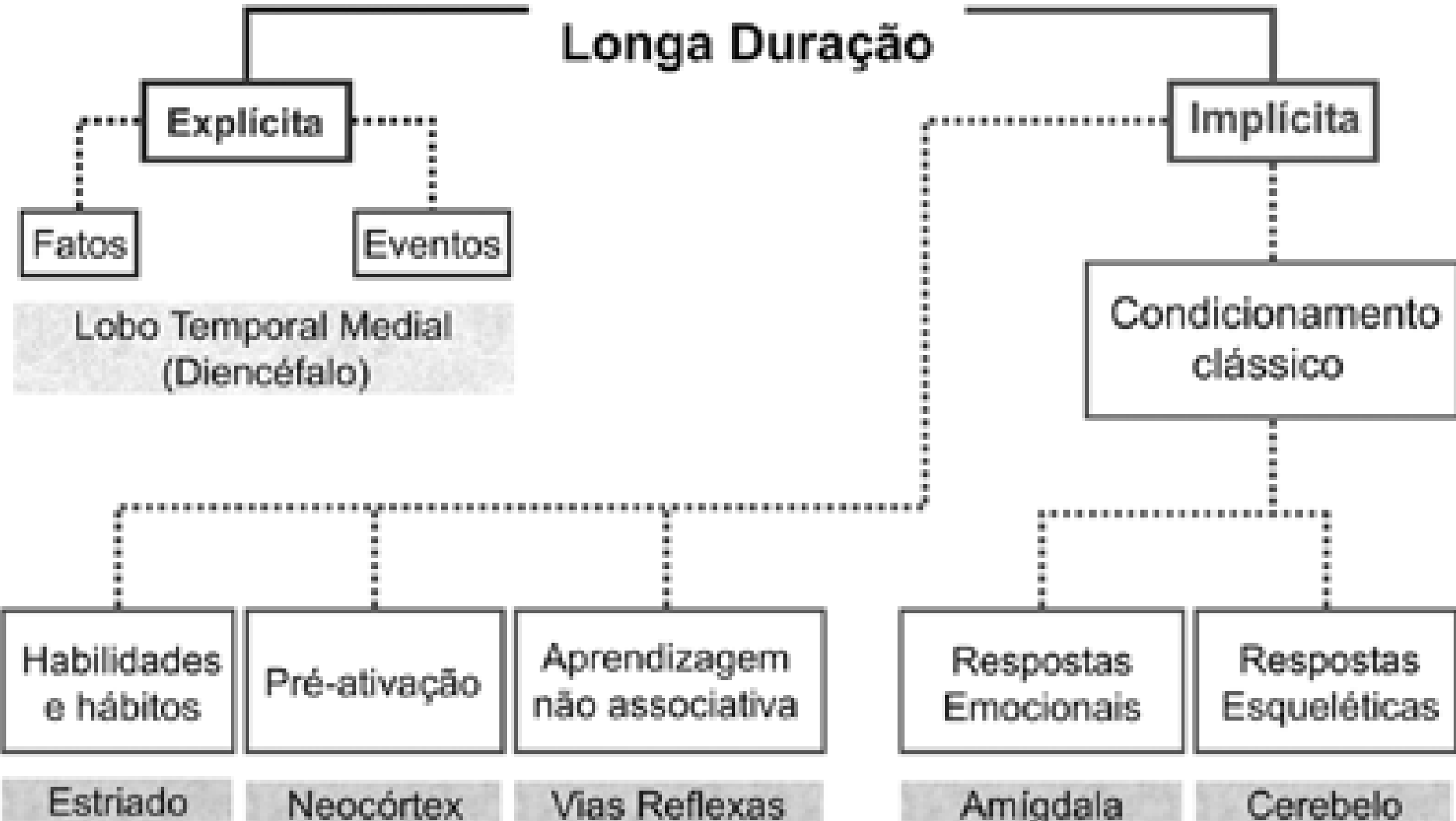
The background features several anatomical diagrams. On the left, there are two views of the brain: a superior view at the top and a lateral view at the bottom. The superior view shows the cerebral cortex with a network of arteries. Labels include 'Arteria cerebral anterior', 'Arteria cerebral posterior', and 'Ramos corticais terminais da artéria coronária anterior'. The lateral view shows the brain from the side, with labels for 'Arteria cerebral anterior' and 'Ramos corticais terminais da artéria cerebral posterior'. On the right, there is a detailed diagram of a branching arterial tree, showing the main trunk and numerous smaller branches. A watermark 'Marques' is visible in the center of the image.

Memória corresponde ao processo pelo qual experiências anteriores levam à alteração do comportamento. Atenção corresponde a um conjunto de processos que leva à seleção ou priorização no processamento de certas categorias de informação.

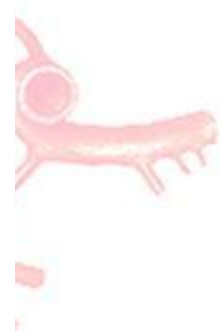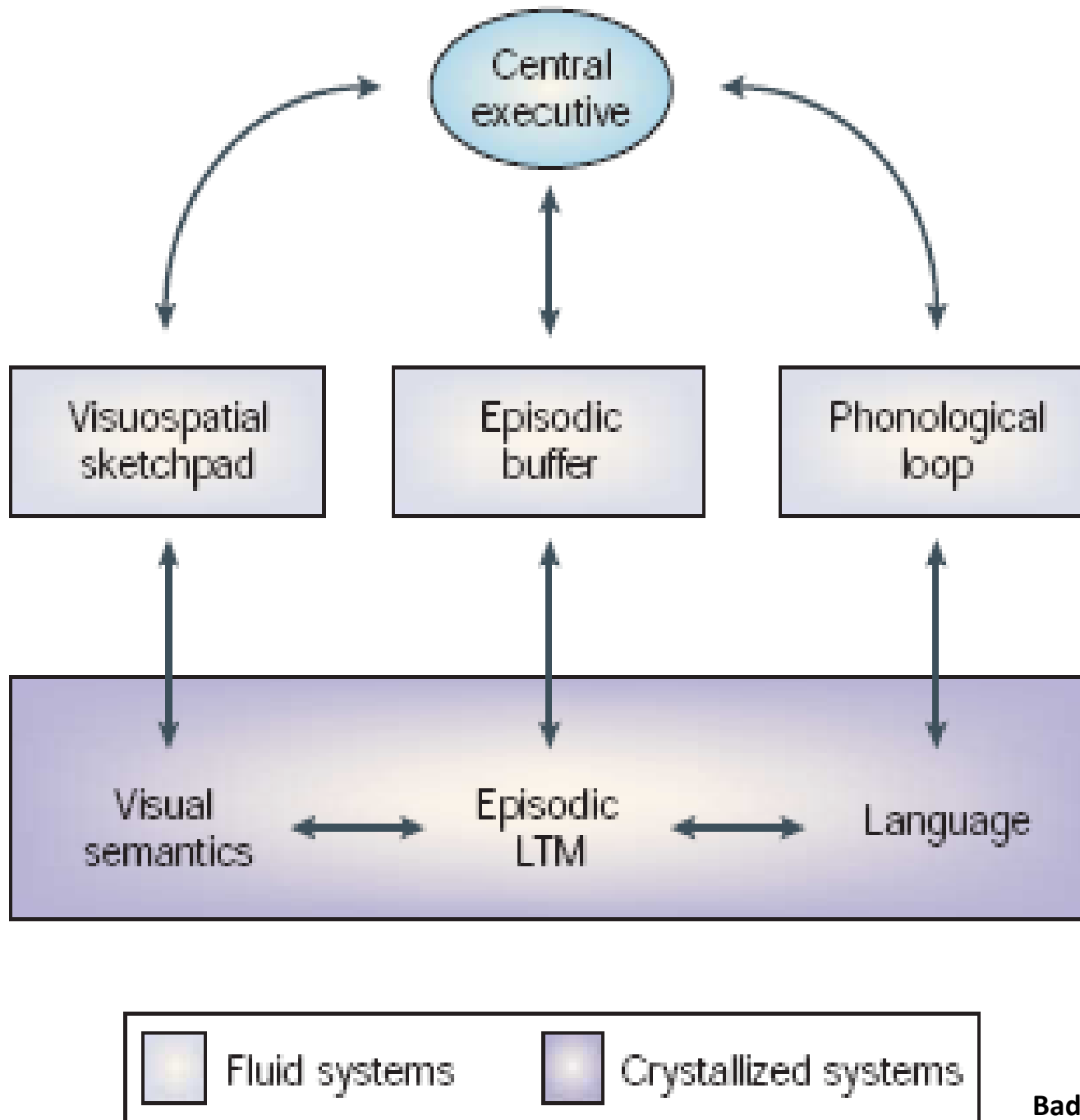
Memórias novas são conhecidas como recentes e as antigas como remotas.

Memória de Longa Duração podem ser divididas didaticamente em memória explícita e implícita.

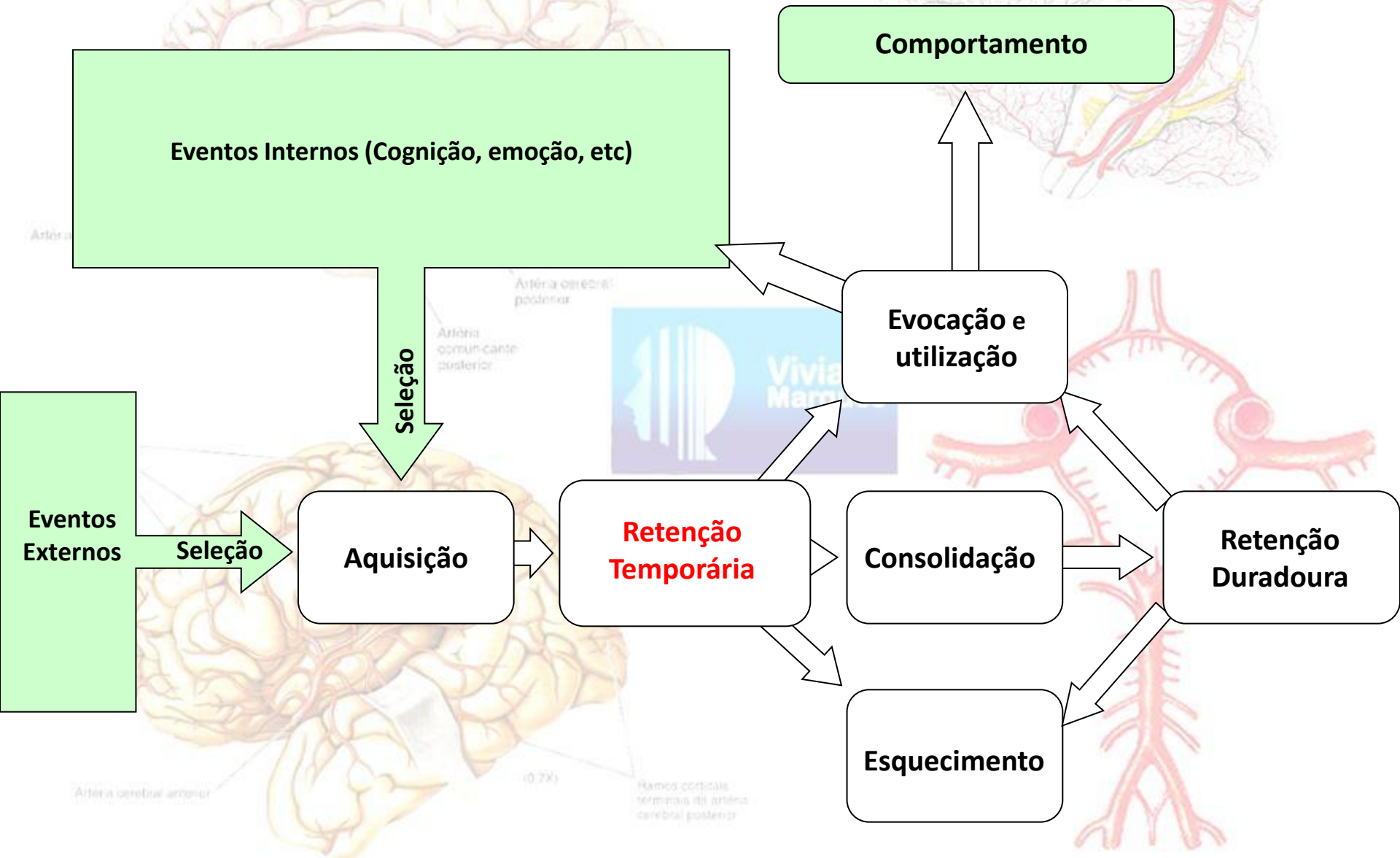
Memória de Longa Duração



Memória de trabalho compreende um conjunto de componentes do processamento cognitivo que permitem a manutenção temporária e processamento posterior da informação no cérebro. É um sistema com capacidade limitada, que mantém e armazena informação, sustenta os processos do pensamento humano, fornecendo uma interface entre percepção, memória de longo prazo e ação.



ETAPAS DE AQUISIÇÃO DE MEMÓRIA



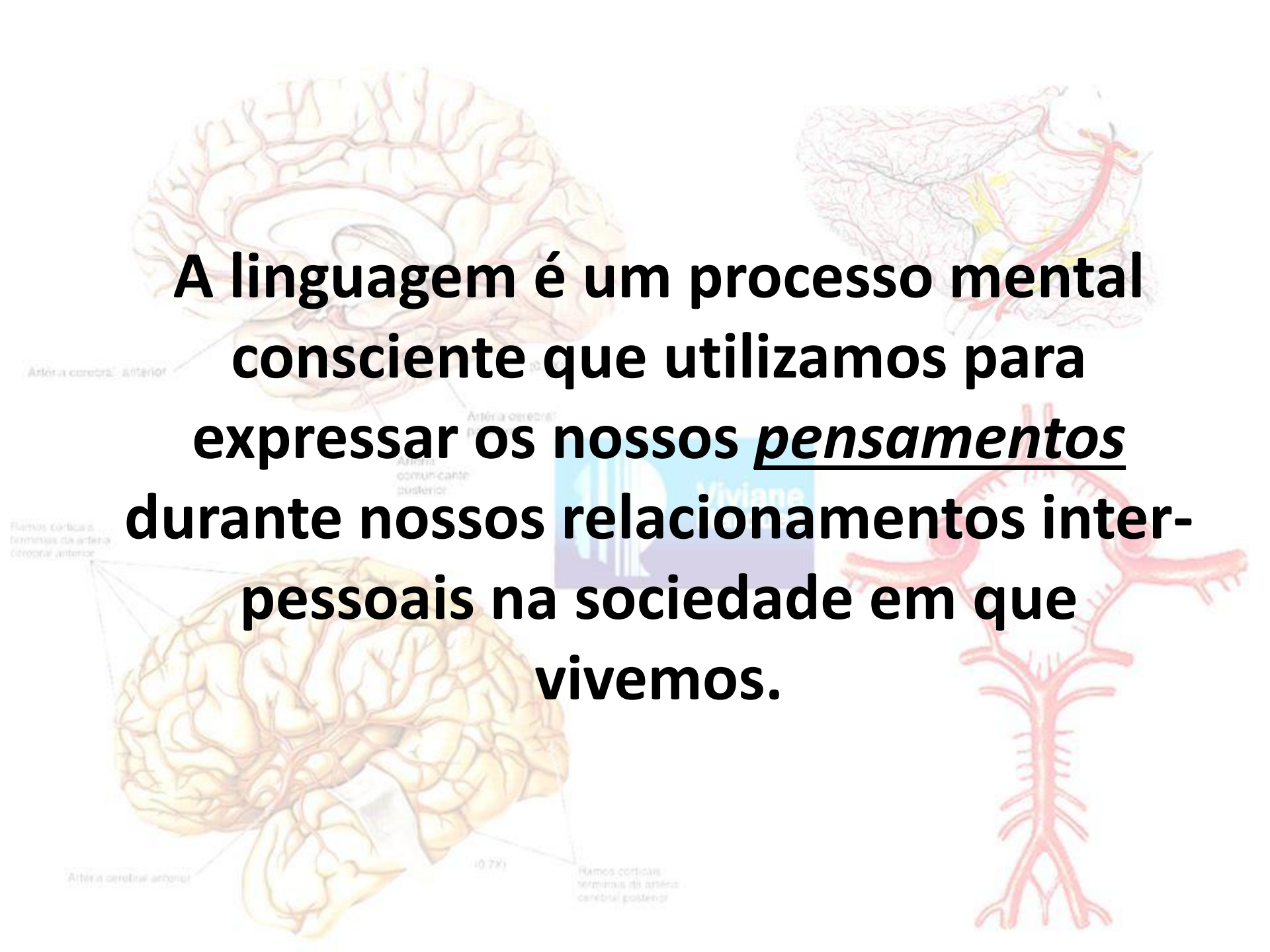
Distúrbios de memória

Amnésia anterógrada: Esta forma de amnésia segue-se a um trauma cerebral e é caracterizada pela incapacidade de lembrar novas informações. Lembranças de experiências recentes desaparecem, mas a pessoa consegue recordar com clareza os eventos anteriores ao trauma.

Amnésia retrógrada: Em certo sentido essa forma de amnésia é o oposto da amnésia anterógrada, pois a pessoa consegue recordar-se dos eventos que ocorreram após o trauma, mas não consegue lembrar-se de fatos e informações que lhe eram familiares antes do trauma ocorrer.

Amnésia psicogênica: é de origem psicológica pode prejudicar a memória remota e a recente, sendo quase sempre temporária.

A síndrome de Korsakoff: encefalopatia induzida por álcool - é um estado grave de amnésia, onde pode aparecer confabulação e incapacidade de registrar novos traços de memória, perda do juízo crítico, com frequência acompanhada a encefalopatia de Wernicke aguda..

The background features several anatomical diagrams. On the left, there are two views of the brain: a superior view at the top and an inferior view at the bottom. The superior view shows the cerebral cortex with a network of arteries. Labels include 'Arteria cerebral anterior', 'Arteria cerebral posterior', and 'Arteria comunicante posterior'. The inferior view shows the brainstem and cerebellum, with labels for 'Ramos corticais terminais da artéria coronária anterior' and 'Arteria cerebral anterior'. On the right, there is a detailed diagram of the cerebral vasculature, showing the branching of arteries and veins. Labels include 'Arteria cerebral anterior', 'Arteria cerebral posterior', and 'Ramos corticais terminais da artéria cerebral posterior'. A watermark 'Miviano' is visible in the center of the image.









A linguagem é um processo mental consciente que utilizamos para expressar os nossos pensamentos durante nossos relacionamentos interpessoais na sociedade em que vivemos.

Afasia

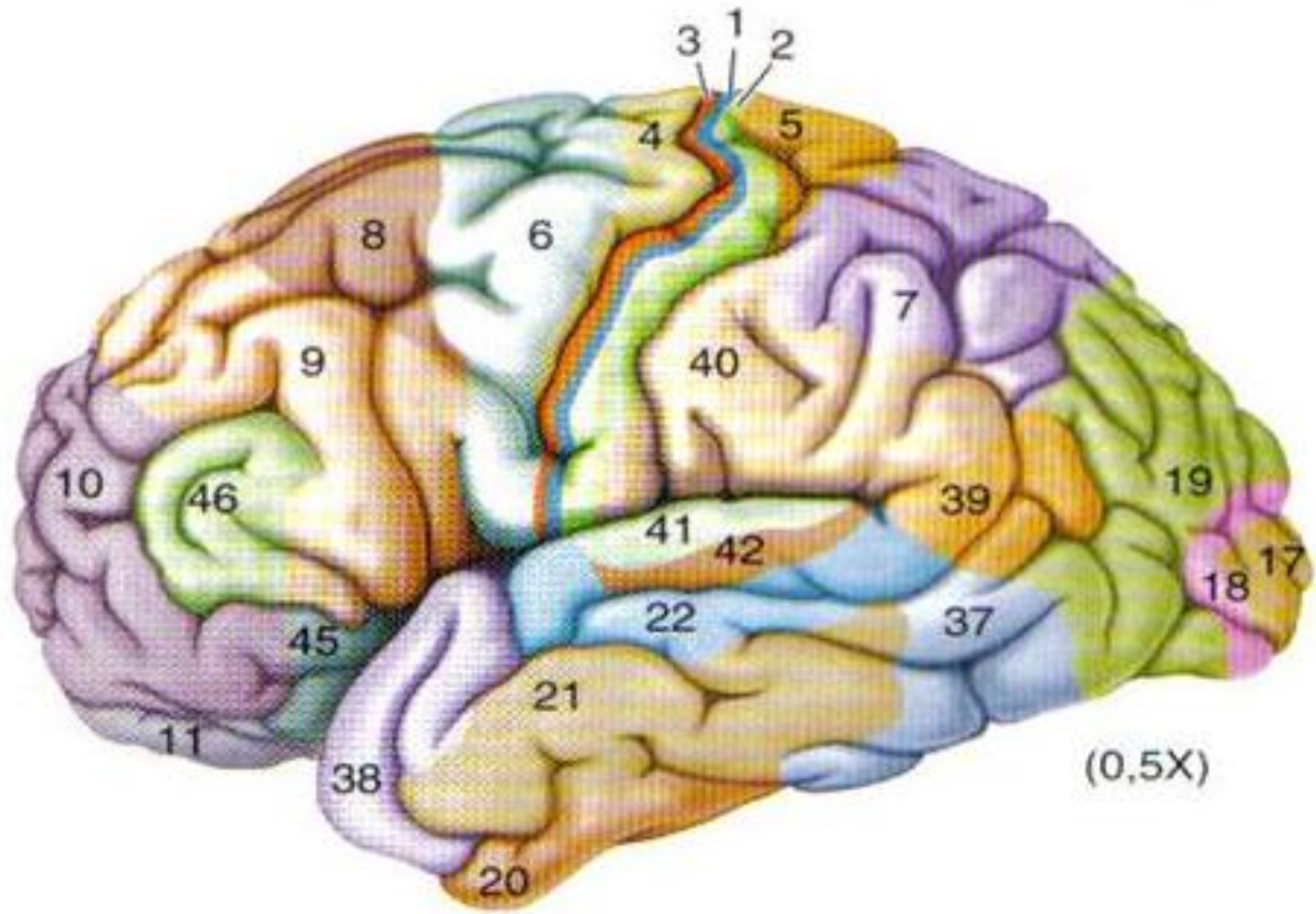
Muitos autores em função da variabilidade e da complexidade e do número incontável de sistemas para classificar as afasias, adotam uma dicotomia para facilitar a classificação.

- 1. Afasia expressiva ou motora**
- 2. Afasia receptiva ou sensorial**

PARÁFRASE	SUBSTITUI UMA PALAVRA POR UMA FRASE
PARAFASIA FONÉTICA	<u>DISTORÇÃO</u> NA PRODUÇÃO DE FONEMAS
PARAFASIA FONÊMICA	TROCAS, OMISSÕES E ACRÉSCIMOS DE FONEMAS
PARAFASIA MORFÊMICA	TROCAS DE MORFEMAS GRAMATICAIS DAS PALAVRAS
PARAFASIA SEMÂNTICA	TROCA DE VOCÁBULO POR OUTRO DENTRO DA MESMA RELAÇÃO SEMÂNTICA

 <p>CIRCUNLÓQUIO</p>	 <p>DIFICULDADE EM ACESSAR O TEMA PRINCIPAL.</p>
 <p>AGRAMATISMO</p>	 <p>OMISSÃO DE ELEMENTOS DA FRASE, ALTERAÇÃO SINTÁTICA.</p>
 <p>NEOLOGISMO</p>	 <p>SÃO SEQÜÊNCIAS FONÊMICAS QUE OBEDECEM AS REGRAS DA LÍNGUA MAS NÃO FAZEM SENTIDO.</p>
 <p>ESTEREOTIPIA</p>	 <p>REPETIÇÕES PERSEVERATIVAS DE DETERMINADA PALAVRA OU EXPRESSÃO INVOLUNTARIAMENTE.</p>

Afasia de Broca



Áreas de Brodmann

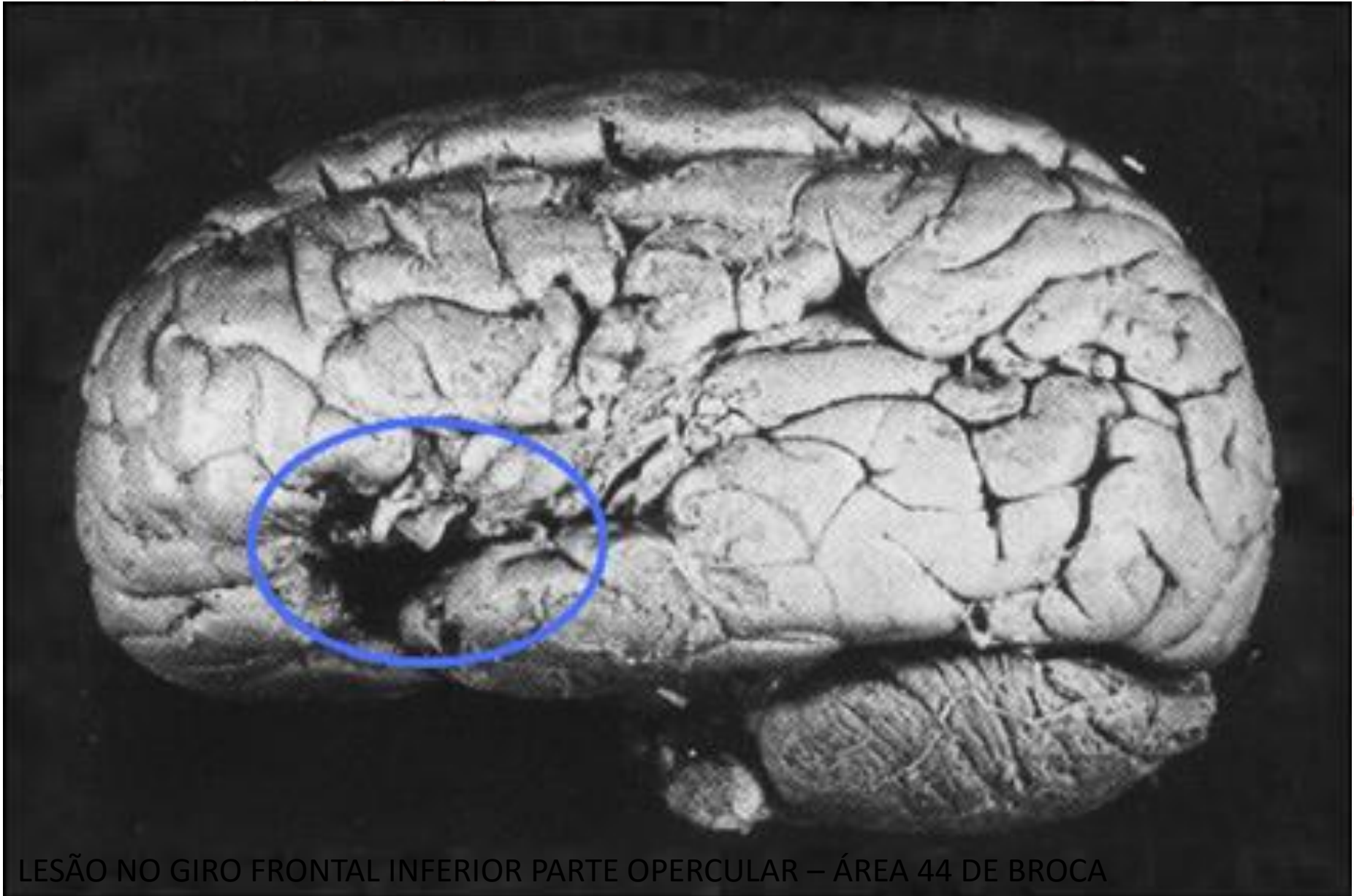
Arteria cerebral

Ramos corticais terminais da artéria coronária anterior

Arteria o

Afasia de Broca

Profª Viviane Marques



LESÃO NO GIRO FRONTAL INFERIOR PARTE OPERCULAR – ÁREA 44 DE BROCA

Afasia de Broca

Profª Viviane Marques

Expressão oral: Fala não-fluente, Agramática, Parafasias fonética e fonêmicas, repetição alterada, estereotípias.

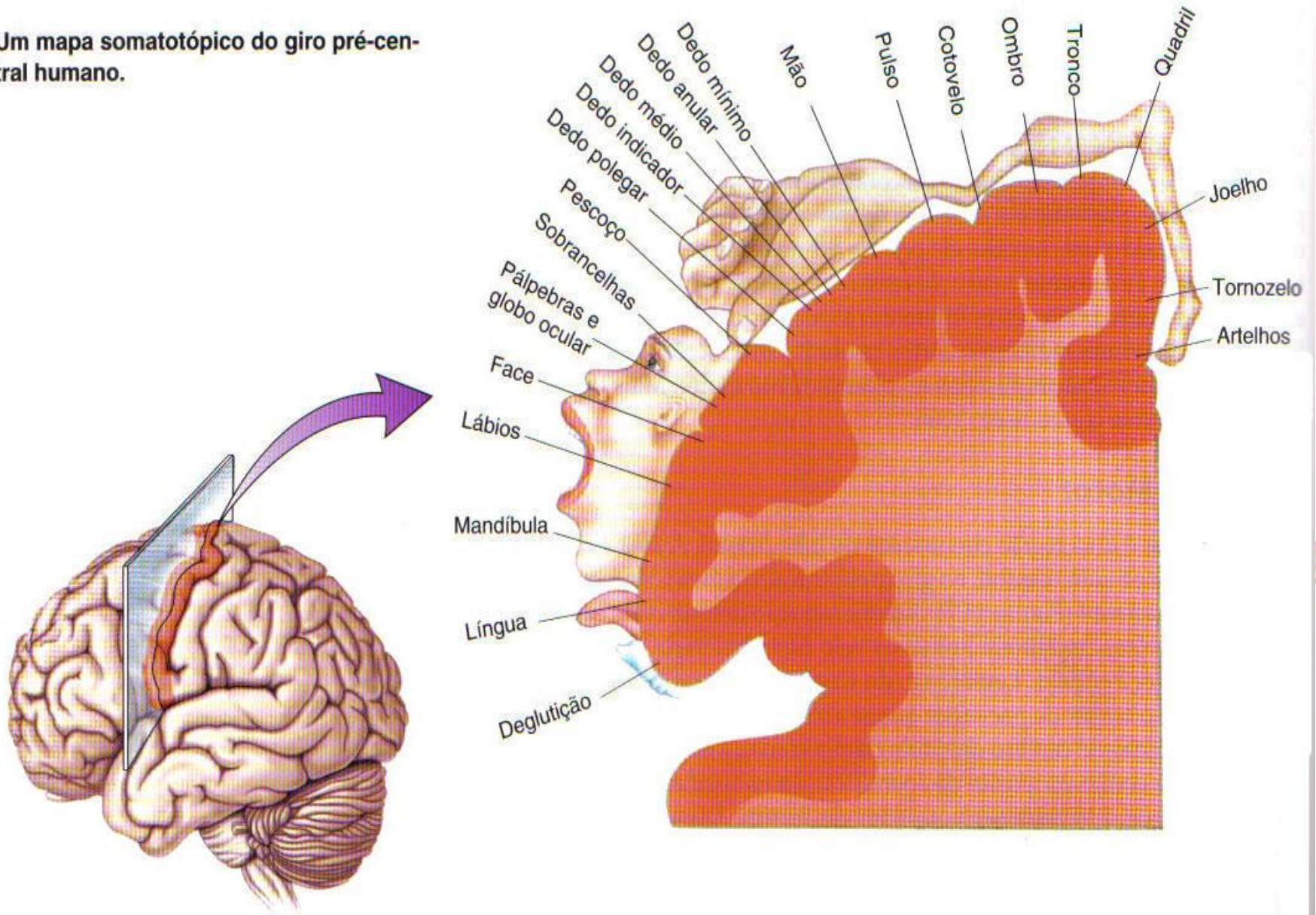
Compreensão oral: Normal ou com déficit

Expressão escrita: Similar a fala, Agramática

Compreensão escrita: Pouco alterada

Alteração Motora: Comumente associada a um quadro de Hemiplegia ou Hemiparesia do lado direito, afetando a metade inferior da face e o braço direito mais severamente do que a perna direita

Um mapa somatotópico do giro pré-central humano.

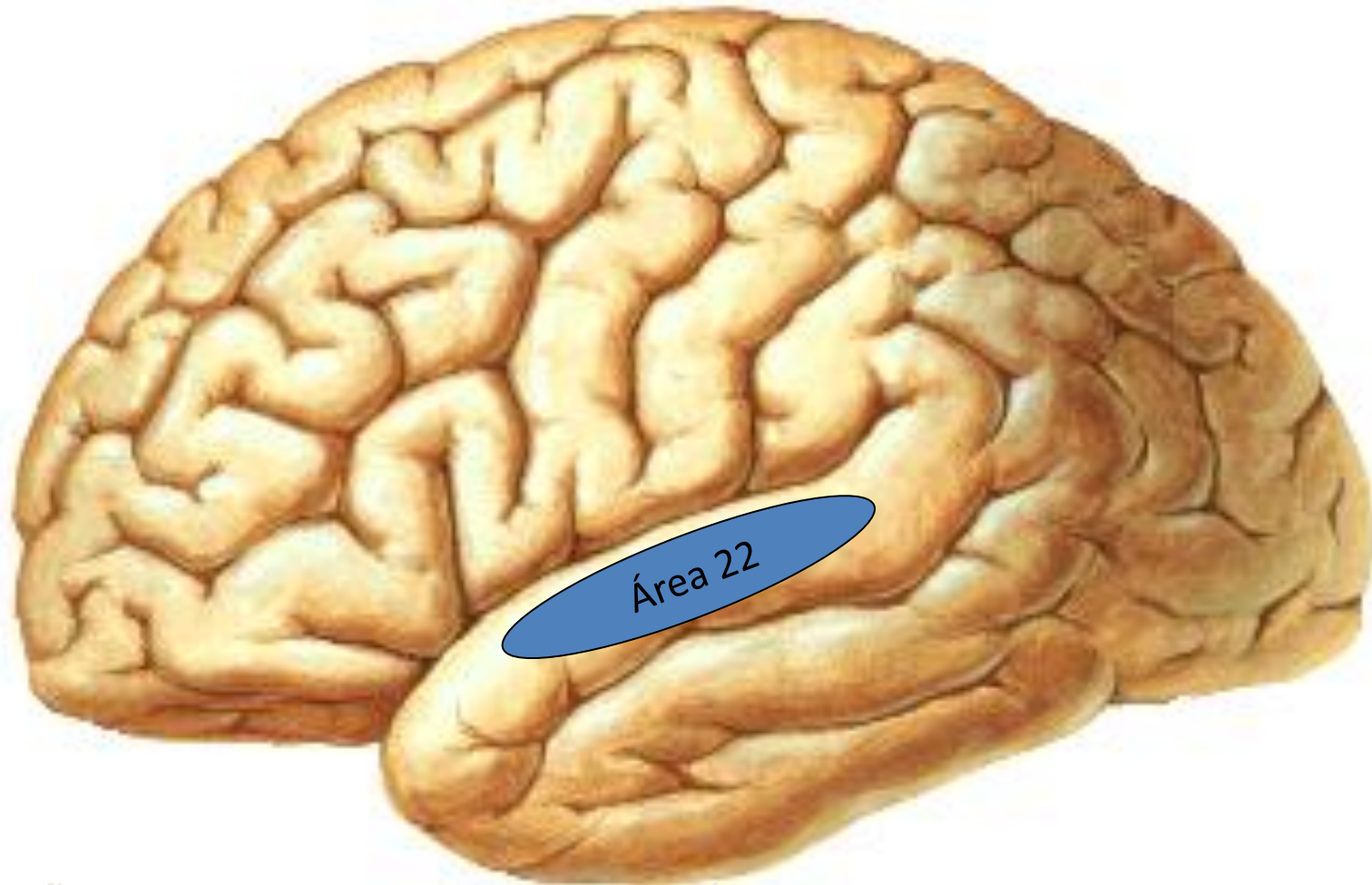


Artér

Planos e
terminais
cortical

caméras postero

Afasia de Wernicke



LESÃO NO GIRO TEMPORAL SUPERIOR – ÁREA 22 DE WERNICKE

Afasia de Wernicke (Sensorial por Luria)

Expressão oral: Fala fluente, logorréica, jargão, parafasias e neologismos.

Fases agudas: anosognosia eletiva (desconhecimento da sua deficiência)

Fase crônica: anomia, torna-se consciente

Compreensão oral: Lesão no centro audioverbal, não compreende a palavra falada, também denominada de surdez verbal. Falha em tarefas simples.

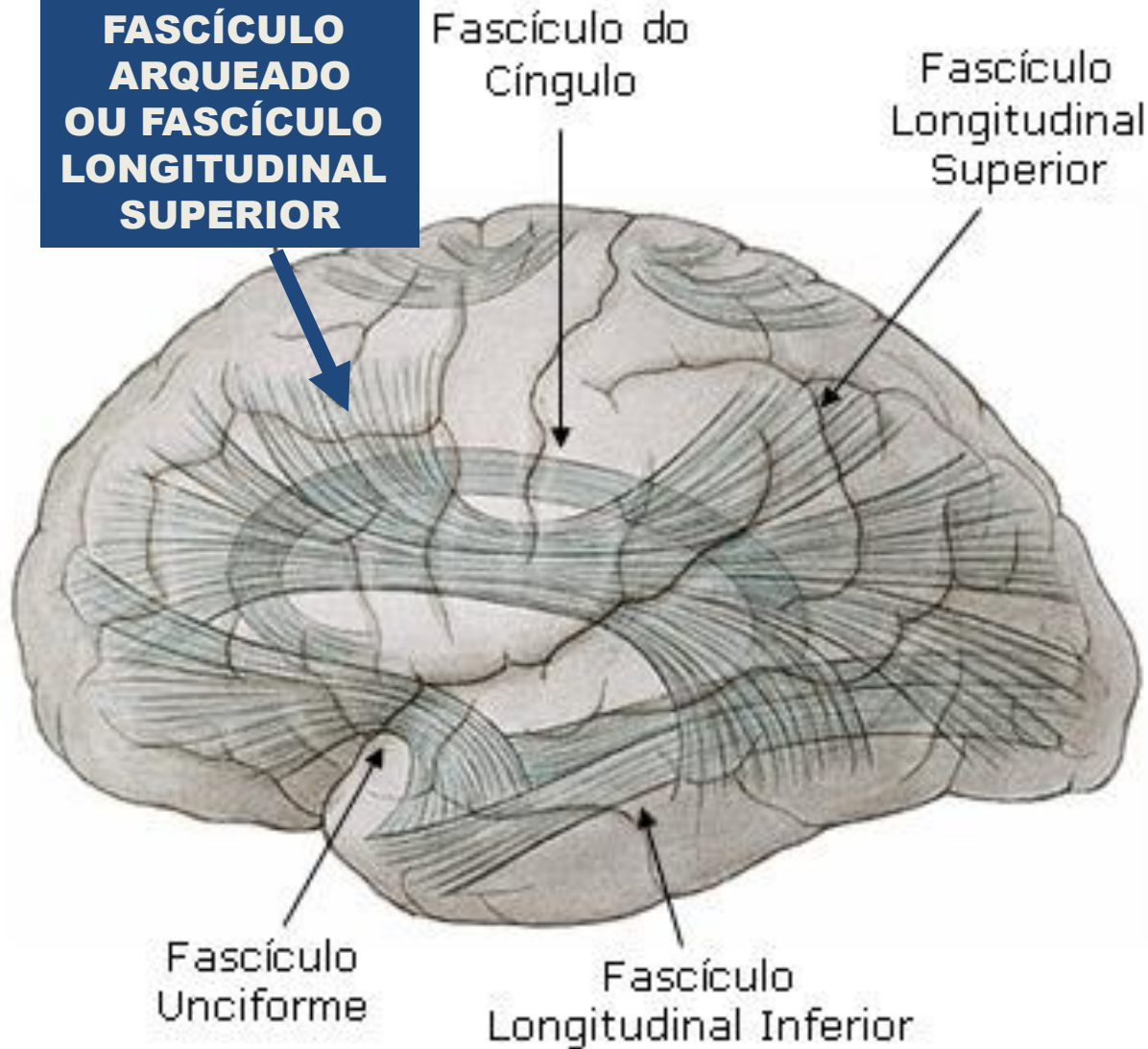
Compreensão escrita: Alterada

Grafismo preservado

Alteração Motora: Raramente têm Hemiplegia concomitante. Por isso, apresentam caligrafia satisfatória.

Afasia de Condução

**LESÃO EM
FASCÍCULO
ARQUEADO
OU FASCÍCULO
LONGITUDINAL
SUPERIOR**



Afasia de Condução

Expressão oral: Fala fluente. Alteração na escolha e seqüência dos fonemas, erros parafásicos, déficit articular, anomia. Principal alteração: repetição

Compreensão oral: Normal ou levemente alterada.

Compreensão escrita: Disortografia
Grafismo preservado

Alteração Motora: Hemiplegia é rara, quando presente, a fraqueza muscular atinge mais o braço do que a perna. Dispraxia ideomotora é mais comum.

Afasia Global

Profª Viviane Marques

Lesões: Em geral extensas lesões que podem incluir os principais centros de linguagem em regiões corticais e regiões subcorticais, incluindo todo o cérebro. Lesões em áreas de Broca e de Wernicke.

Todas as funções importantes de linguagem estão seriamente deficientes, incluindo a expressão e a recepção da linguagem. Repetição, nomeação, leitura e escrita comprometidos.

A compreensão oral apesar de muito comprometida, se apresenta melhor do que a produção verbal.

Sinais neurológicos associados: hemiplegia, perda sensorial, alteração de campo visual, distúrbio de atenção.

Afasia transcorticais

Afasia transcortical motora ou afasia dinâmica por Luria: Fala não-fluente, ecolalia, boa compreensão, boa repetição. Expressão é lenta/breve/com esforço. Está associada à ruptura das vias que conectam o centro do conceito ao centro expressivo da fala. (Lembra uma gagueira)

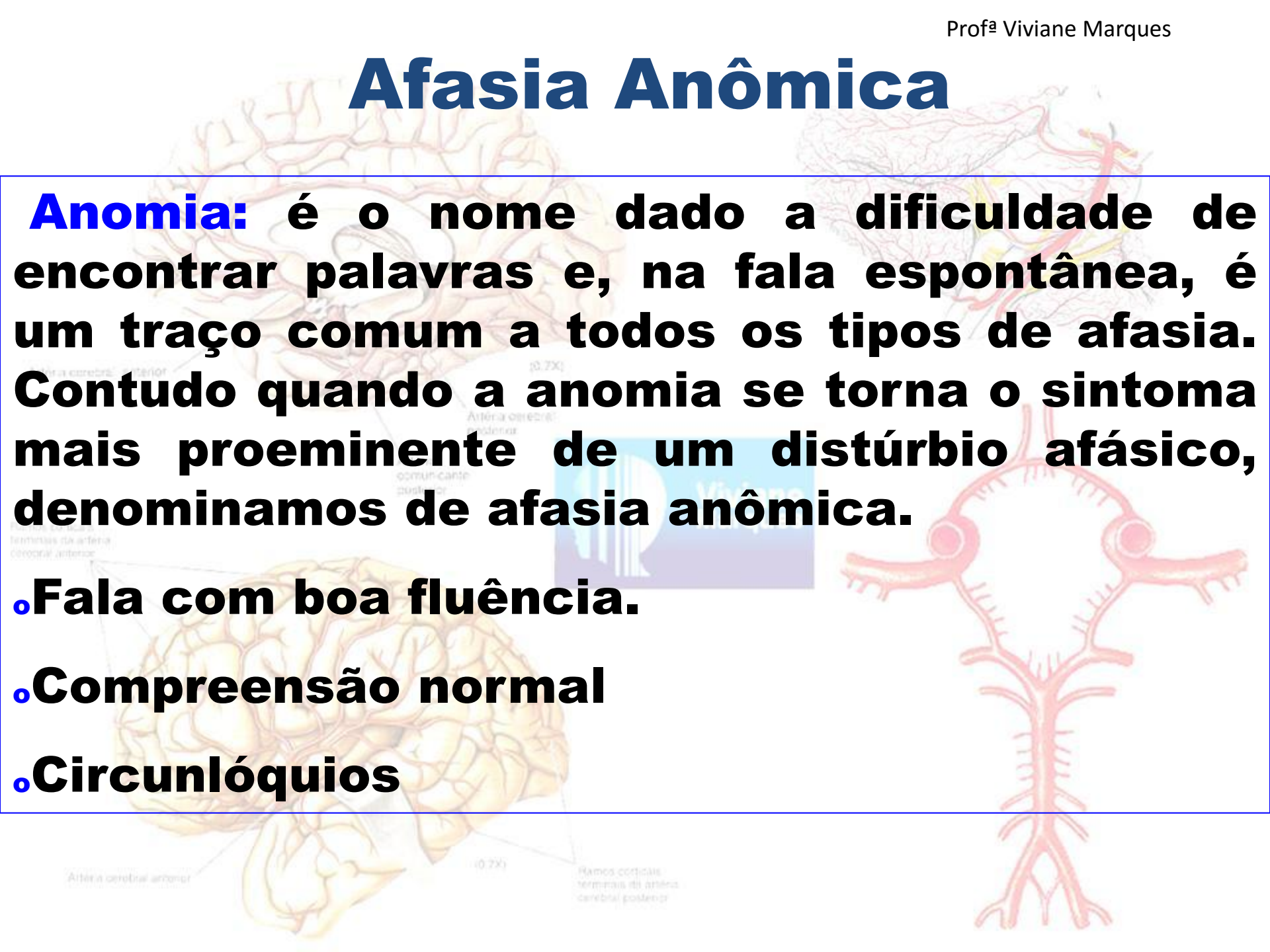
Afasia transcortical sensorial: Fala fluente, jargão semântico, parafasias, neologismos, compreensão alterada, excelente repetição, dificuldade de nomeação. Resulta de lesões nas vias que conectam o centro audioverbal ao centro do conceito.

Afasia transcortical mista ou de isolamento: Fala não-fluente, compreensão alterada, boa repetição, ecolalia.

Afasia Anômica

Anomia: é o nome dado a dificuldade de encontrar palavras e, na fala espontânea, é um traço comum a todos os tipos de afasia. Contudo quando a anomia se torna o sintoma mais proeminente de um distúrbio afásico, denominamos de afasia anômica.

- Fala com boa fluência.
- Compreensão normal
- Circunlóquios



Para o progresso de qualquer tratamento: paciência

Antes de encostar em um ser humano: estudo e técnica.

Seja mais que um reabilitador, tenha amor.

A cada passo avançado esteja junto com um sorriso de incentivo.

Cuide do seu próximo, como se estivesse cuidando de você mesmo.

Artéria cerebral anterior

(0,7X)

Artéria cerebral posterior
Arteria comunicante posterior



Ramos corticais terminais da artéria coronária anterior

Artéria cerebral anterior

Ramos corticais terminais da artéria cerebral posterior

BIBLIOGRAFIA:

CARVALHO ML; PIEDADE RAM. Revista Brasileira de Neurologia, v 28 n4, jul - ago, 1992;

FOULKES, D. Psicologia do Sono. SP, Cultrix, 1970

[LURIA, A. R.](#) Fundamentos de Neuropsicologia, Livros Técnicos e Científicos Ed. S A, EDUSP, 1981

[PIAGET, J.](#) Psicologia da inteligência, RJ Ed Fundo de Cultura

Portellano, J.A. (2005) Introducción a la Neuropsicología. Mc Graw Hill.Madrid.

MURDOCH, B.E. Desenvolvimento da fala e distúrbios da linguagem, Editora Revinter 1997.

TUBERO, Ana Lucia. A história do alfaiate: processo terapêutico de um afásico. In: PASSOS, Maria. C. Fonoaudiologia: criando seus sentidos. São Paulo: Plexus, 1996.

PENÃ-CASANOVA, J. e PÉREZ-PAMIES, M. Rehabilitación de la afasia y transtornos asociados. 2ª ed. Barcelona: Masson, 1995.

PÉREZ-PAMIES, M. Afasia do adulto. In: PENÃ-CASANOVA, J. Manual de Fonoaudiologia. 2ª ed. Porto Alegre: Artes Médicas, 1997.

Neural evidence for the interplay between language, gesture, and action: A review

Roel M. Willems ^{a,*}, Peter Hagoort ^{a,b,c}

How left inferior frontal cortex participates in syntactic processing: Evidence from aphasia [☆]

Tracy Love ^{a,b,*}, David Swinney ^{b,1}, Matthew Walenski ^b, Edgar Zurif ^b

Understanding words in context: The role of Broca's area in word comprehension

Marina Bedny ^{a,b,*}, Justin C. Hulbert ^c, Sharon L. Thompson-Schill ^a